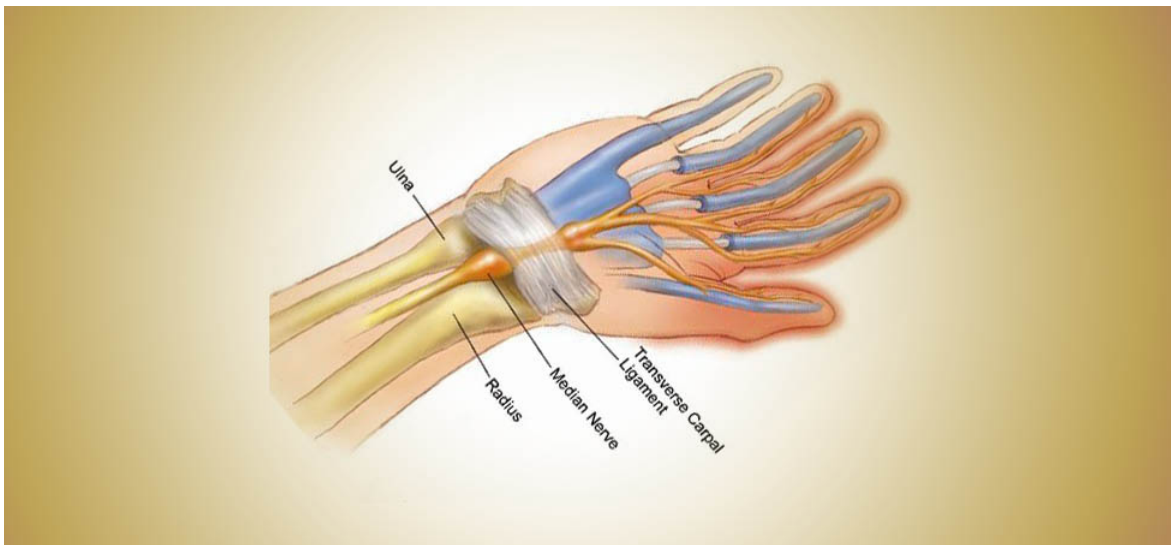


Σύνδρομο Καρπιαίου Σωλήνα (Α'): αίτια & συμπτώματα

/ [Πεμπτούσία](#)



Σύνδρομο του καρπιαίου σωλήνα έχουμε όταν υπάρχει πίεση του μέσου νεύρου μέσα στον καρπιαίο σωλήνα.

Το σύνδρομο του καρπιαίου σωλήνα αποτελεί την συνηθέστερη περιφερική νευροπάθεια. Απαντάται συχνότερα στις χώρες του Δυτικού κόσμου κυρίως λόγω της αυτοματοποίησης της εργασίας, που έχει σαν αποτέλεσμα την καταπόνηση του καρπού (computer, βιομηχανικές μηχανές κ.λ.π.).

Ο εγκάρσιος σύνδεσμος του καρπού (καθεκτικός σύνδεσμος των καμπτήρων) είναι μία παχιά και πυκνή ταινία από ίνες που σκεπάζουν την κοιλότητα του τόξου των οσταρίων του καρπού σχηματίζουν έτσι τον καρπιαίο σωλήνα, μέσα από τον οποίο διέρχονται οι καμπτήρες τένοντες, πορευόμενοι από το αντιβράχιο προς την παλάμη και το μέσο νεύρο. Ο εγκάρσιος σύνδεσμος του καρπού έχει πλάτος από 2 μέχρι 5 cm και πάχος από 5 μέχρι 7 mm και είναι ένας από τους ισχυρότερους συνδέσμους του σώματος.

Το μέσο νεύρο αναδυόμενο από το περιφερικό χείλος του παλαμιαίου εγκάρσιου συνδέσμου του καρπού αποσχίζεται σε πέντε κλάδους. Ένας κλάδος (ο μυϊκός παλίνδρομος κλάδος) προορίζεται για τους μύς του θέναρος, ένας κλάδος για τον

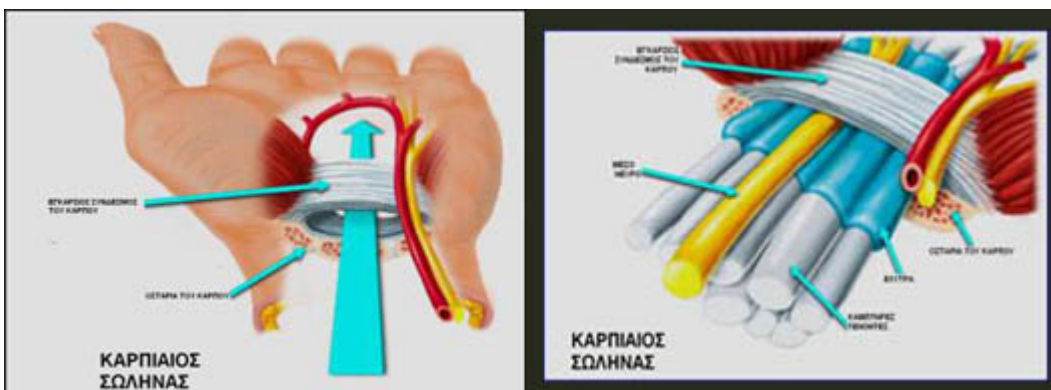
αντίχειρα, ένας για το κερκιδικό χείλος του δείκτη, ένας για τις αντικρυστές επιφάνειες του δείκτη και του μέσου δακτύλου και ένας για τις αντικρυστές επιφάνειες του μέσου και του παράμεσου δακτύλου.

Αιτιοπαθογένεια

Κάτω από τον εγκάρσιο σύνδεσμο βρίσκεται ο ωσειδής καρπιαίος σωλήνας , μέσα από τον οποίο διέρχονται οι τένοντες του επιπολής και του εν τω βάθει καμπτήρα των δακτύλων, ο τένοντας του μακρού καμπτήρα του αντίχειρα και το μέσο νεύρο.

Για την πρόκληση του συνδρόμου πίεσεως του μέσου νεύρου ενοχοποιούνται πολλές αιτίες:

- Η επικρατέστερη μορφή του συνδρόμου αυτού είναι ιδιοπαθής και συναντάται συχνότερα στις γυναίκες.
- Οι μετατραυματικές μορφές του συνδρόμου που είναι και σπανιότερες διαιρούνται στις χρόνιες, οι οποίες οφείλονται σε συνεχώς επαναλαμβανόμενους μικροτραυματισμούς π.χ. εργάτες ορυχείων και μεταλλουργείου (χειρονάκτες) και στις οξείες μορφές, οι οποίες μπορεί να οφείλονται σε κατάγματα κερκίδας, εξάρθρημα μηνοειδούς ή άλλων οσταρίων που βρίσκονται γύρω από το μηνοειδές. Μερικές φορές οι κακώσεις αυτές μπορεί να προκαλέσουν ένα σύνδρομο καρπιαίου σωλήνα μετά από χρόνια.
- Μία άλλη αιτία του συνδρόμου είναι η αύξηση του όγκου των ανατομικών στοιχείων που διέρχονται μέσα από τον καρπιαίο σωλήνα (τενοντοελυτρίτιδα, χρόνια πολυαρθρίτιδα και οίδηματώδη διόγκωση του περινευρίου ιστού κατά την διάρκεια της εγκυμοσύνης λόγω της μεγάλης τάσης δημιουργίας οίδημάτων).



Κλινική εικόνα

Τα συμπτώματα και τα κλινικά σημεία του συνδρόμου περιγράφονται σε τρεις φάσεις:

- Τα πρώιμα συμπτώματα νυγμού, αιμωδίας, παραισθησίας και καυσαλγίας (καυστικός πόνος). Στο αρχικό στάδιο η κλινική εικόνα χαρακτηρίζεται από πόνο στο σημείο πίεσεως που αντανακλά στην περιοχή κατανομής του μέσου νεύρου. Επιπλέον εμφανίζεται υπαισθησία και παραισθησία στα δάκτυλα I - III. Συχνά έχουμε νυκτερινές κρίσεις πόνου (Brachialgia Paraesthetica nocturna) και το πρωί δυσκολίες στη σύλληψη.
- Τα προχωρημένα ενδιάμεσα συμπτώματα της ατροφίας των μυών του θέναρος και η αδυναμία λεπτής και αδρής σύλληψης, καθώς και αντίστοιχες αλλοιώσεις στο ΗΜΓ (ηλεκτρομυογράφημα).
- Τα προχωρημένα τελικά συμπτώματα του ξηρού, ψυχρού και δυσχρωματικού δέρματος, με πιθανές εξελκώσεις και τροφικές αλλοιώσεις. Το μεσαίο δάκτυλο είναι το συχνότερα προσβαλλόμενο και ακολουθούν ο αντίχειρας και ο δείκτης.