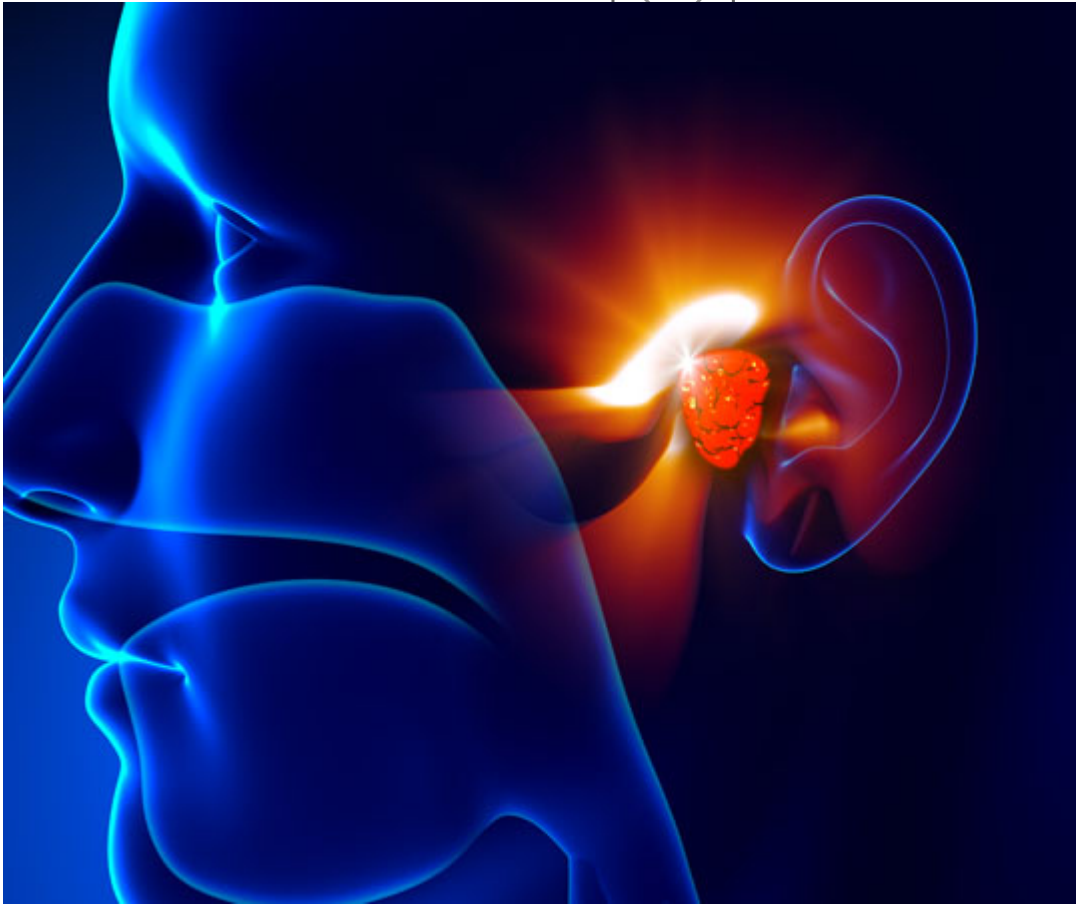


Κρεατάκια (αδενοειδείς εκβλαστήσεις) και παιδιά: αιτία κακής αναπνοής

/ [Πεμπουσία](#)

image not found or type unknown



Οι αδενοειδείς εκβλαστήσεις «κρεατάκια» αποτελούν τη βασική αιτία για κακή αναπνοή από τη μύτη στα παιδιά. Πρόκειται για μάζα αδενικού ιστού που βρίσκεται στο πίσω μέρος της μύτης, πίσω και πάνω από τον ουρανίσκο.

Τα λεγόμενα «κρεατάκια» από τη γέννηση σε κάθε παιδί, υπερτρέφονται μεταξύ 2 και 5 χρονών, μετά προοδευτικά υποστρέφουν και στην εφηβεία συνήθως ατροφούν και εξαφανίζονται. Πολλές φορές όμως λόγω του αυξημένου μεγέθους τους φράζουν το πίσω μέρος της μύτης με αποτέλεσμα το παιδί να αναγκάζεται να αναπνέει μόνο με το στόμα. Το γεγονός αυτό μπορεί να οδηγήσει σε:

- Κακής ποιότητας ύπνο με επεισόδια άπνοιας και ροχαλητό
- Εκνευρισμό και εύκολη κόπωση στη διάρκεια της ημέρας
- Δυσκολία στη σίτιση με συνοδό απώλεια βάρους και ύψους
- Συχνά επεισόδια μικροβιακής ωτίτιδας
- Βαρηκοΐα λόγω συλλογής υγρού πίσω από το τύμπανο
- Ρινίτιδες και συχνές λοιμώξεις του ανώτερου αναπνευστικού
- Δυσκολία στο λόγο και στη μάθηση στο σχολείο
- Ορθοδοντικά προβλήματα.

Η εξέλιξη της τεχνολογίας έχει εφοδιάσει τους χειρουργούς Ω.Ρ.Λ, με ιατρικό εξοπλισμό αιχμής που επιτρέπει η χειρουργική επέμβαση να γίνεται με ιδιαίτερη άνεση και ασφάλεια. «Η χειρουργική αφαίρεση των αδενοειδών εκβλαστήσεων («κρεατάκια») για την αποκατάσταση της ελεύθερης αναπνοής γίνεται με πλήρη ασφάλεια, ανώδυνα, γρήγορα και δεν απαιτεί διανυκτέρευση στο νοσοκομείο. Το παιδί έρχεται το πρωί στο νοσοκομείο, αφαιρούνται τα κρεατάκια με ελαφρά αναισθησία και μετά από λίγες ώρες επιστρέφει σπίτι του χωρίς μετεγχειρητικό πόνο, ενώ η βελτίωση της αναπνοής είναι άμεση» τονίζει ο χειρουργός Ωτορινολαρυγγολόγος κ. Παναγιώτης Καϊάφας.

«ΣΚΟΛΙΟ ΔΙΑΦΡΑΓΜΑ»: ΑΙΤΙΑ ΚΑΚΗΣ ΑΝΑΠΝΟΗΣ ΣΤΟΥΣ ΕΝΗΛΙΚΕΣ

Στους ενήλικες η συνηθέστερη αιτία για κακή αναπνοή από τη μύτη είναι η σκολίωση του ρινικού διαφράγματος και η υπερτροφία των κάτω ρινικών κογχών(εξογκώματα από μαλακό ιστό στα εσωτερικά πλαϊνά τοιχώματα της μύτης). Το ρινικό διάφραγμα είναι το ανατομικό χώρισμα που διαιρεί την κοιλότητα της μύτης σε δύο χώρους («ρουθούνια»), με σκοπό τη διευκόλυνση της ροής του αέρα. Το ένα τρίτο περίπου είναι χόνδρος , τα άλλα δύο τρίτα σχηματίζονται από κόκκαλο.Αρκετές φορές είτε για κληρονομικούς λόγους είτε μετά από κάποιο τραυματισμό το διάφραγμα παρεκτοπίζεται από τη μέση γραμμή και αναπτύσσεται στραβά (γίνεται δηλαδή «σκολιό»). Το γεγονός αυτό από μόνο του δεν αποτελεί νόσημα μπορεί όμως σε κάποια φάση της ζωής, σε συνδυασμό συχνά με μεγάλη υπερτροφία στις ρινικές κόγχες, να προκαλέσει σημαντική δυσκολία στην αναπνοή από τη μύτη.

Άλλες αιτίες που μπορούν να δημιουργήσουν πρόβλημα στη ρινική αναπνοή είναι οι αποφρακτικοί ρινικοί πολύποδες, οι συμφύσεις, οι τραυματισμοί, οι φλεγμονές και οι όγκοι.

Σύμφωνα με τους Ω.Ρ.Λ. αλλοιώσεις στη χροιά της φωνής, μείωση όσφρησης-γεύσης, αίσθημα εύκολης κόπωσης, πονοκέφαλοι και επιστάξεις (ρινορραγίες)

συνοδεύουν συχνά τη δύσκολη ρινική αναπνοή. Ακόμα η δύσκολη ροή του αέρα μέσα από τη μύτη μπορεί να συμβάλλει σε υποτροπιάζουσες ρινίτιδες και φλεγμονές των παραρρινίων κόλπων (ρινοκολπίτιδες - «ιγμορίτιδες»). Η απόφραξη των αεροφόρων οδών της μύτης πέρα από το αίσθημα δυσφορίας που προκαλεί μπορεί να προδιαθέσει σε διαταραχές του ύπνου όπως το δυνατό ροχαλητό και οι υπνικές άπνοιες.

ΕΥΘΕΙΑΣΜΟΣ ΤΟΥ ΡΙΝΙΚΟΥ ΔΙΑΦΡΑΓΜΑΤΟΣ

Η χειρουργική αποκατάσταση του σκολιού ρινικού διαφράγματος διενεργείται μέσα από τη μύτη χωρίς εξωτερικές τομές και όταν κριθεί απαραίτητο συνδυάζεται και με άλλες χειρουργικές επεμβάσεις όπως ο καυτηριασμός των κάτω ρινικών κογχών, η κογχοτομή, η λύση συμφύσεων και η ενδοσκοπική αφαίρεση ρινικών πολυπόδων.

«Ο χόνδρος και τα κόκκαλα του διαφράγματος ευθυγραμμίζονται και επανατοποθετούνται ανάλογα στη αρχική μέση γραμμή με σκοπό να δημιουργηθεί ικανός χώρος για την ελεύθερη, αβίαστη, φυσιολογική ροή του αέρα» εξηγεί ο κ Καϊάφας.

Ανάλογα με τη περίπτωση χρησιμοποιούνται ενδοσκόπια, ραδιοσυχνότητες, laser και υπέρηχοι.

Η διάρκεια της χειρουργικής επέμβασης είναι μικρή και ο χρόνος νοσηλείας μπορεί να διαρκέσει συνολικά 5 - 6 ώρες.

Ο πόνος αν υπάρχει είναι ελάχιστος και δεν δημιουργούνται αιματώματα ή οίδημα («πρήξιμο») εξωτερικά στο πρόσωπο.

Στο τέλος της επέμβασης σε κάθε ρουθούνι τοποθετούνται εσωτερικά μικροί νάρθηκες από ειδικό σπόγγο που αφαιρούνται εύκολα την επόμενη μέρα συνήθως.

Ακολουθεί συστηματική περιποίηση και καθαρισμός της μύτης με φυσιολογικό ορό για λίγες ημέρες.

Μετά από 3 με 5 ημέρες μπορεί κανείς να επιστρέψει στην εργασία του και στις καθημερινές ασχολίες του. Απλά συνιστάται αποφυγή ανύψωσης πολύ βαρειών αντικειμένων και έντονης γυμναστικής για δύο εβδομάδες περίπου.

ΑΙΣΘΗΤΙΚΗ ΡΙΝΟΠΛΑΣΤΙΚΗ

Ο συνδυασμός του ευθειασμού του ρινικού διαφράγματος με την αισθητική ρινοπλαστική έχει θέση ιδιαίτερα στις περιπτώσεις που το σχήμα της μύτης

δυσχεραίνει την είσοδο του αέρα όπως η πρόπτωση της άκρης της μύτης (ακρορρίνιο).

Στις περιπτώσεις που η επέμβαση του ρινικού διαφράγματος συνδυάζεται με αισθητική ρινοπλαστική στο τέλος της επέμβασης τοποθετείται στην εξωτερική επιφάνεια της μύτης ειδικός γύψινος ή θερμοπλαστικός νάρθηκας για 5 ημέρες. Οι μελανιές είναι περιορισμένες, αρχίζουν να υποχωρούν σε 3 ημέρες και εξαφανίζονται σε περίπου μία εβδομάδα. Στις ρινοπλαστικές που γίνονται οστεοτομές υπάρχει ελαφρό πρήξιμο στα πλάγια της μύτης που υποχωρεί σταδιακά τους επόμενους 2-3 μήνες. Η ελεύθερη, ήρεμη αναπνοή αποκαθίσταται πλήρως μετά από μικρό χρόνο αποθεραπείας.

Η χειρουργική αποκατάσταση της ελεύθερης αναπνοής από τη μύτη στα παιδιά και τους ενήλικες συμβάλλει σημαντικά στην αναβάθμιση της ποιότητας ζωής. «Η βελτίωση του ύπνου, η καλύτερη αίσθηση όσφρησης, η αύξηση της ενεργητικότητας και της αντοχής στη διάρκεια της ημέρας είναι από τα πρώτα οφέλη που γίνονται αντιληπτά σε σύντομο χρονικό διάστημα» καταλήγει ο κ. Καϊάφας (www.pkaiafas.gr).