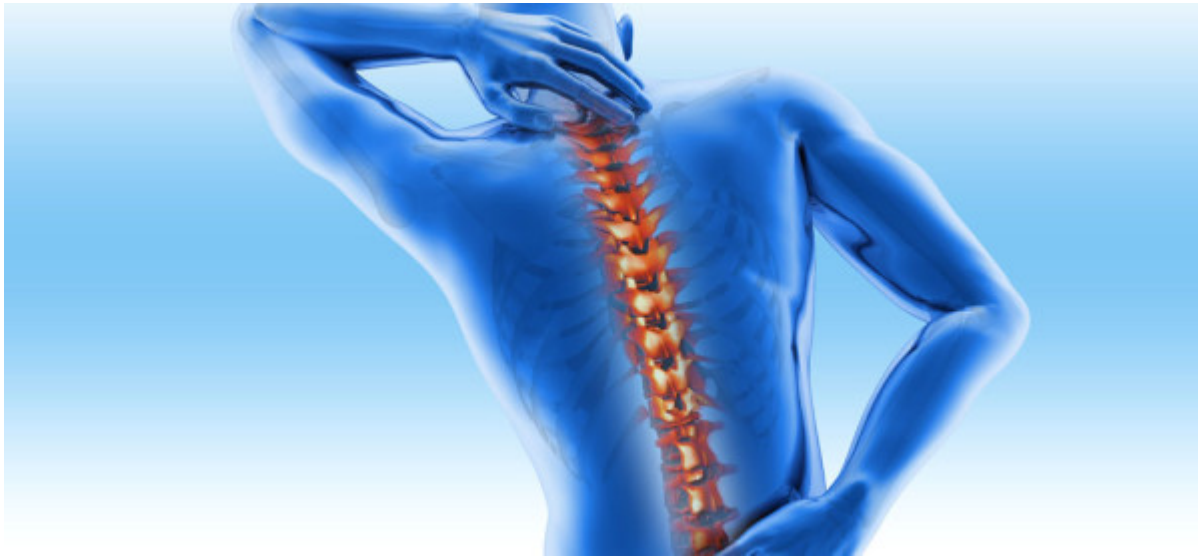


Διαδερμική σπονδυλοδεσία εναντίον δισκοπάθειας, οστεοφύτων και στένωσης

/ [Πεμπτούσία](#)

Image not found or type unknown



Σουηδός πολίτης, που για 13 και πλέον χρόνια αντιμετώπιζε σοβαρό πρόβλημα στην σπονδυλική του στήλη με αφόρητους πόνους, καθώς έπασχε από σοβαρότατο πρόβλημα δισκοπάθειας, οστεοφύτων και στένωσης στο Θ12-Ο1 διάστημα, βρήκε τη λύση στην Ελλάδα, μέσω μιας νέας μεθόδου θεραπείας και συγκεκριμένα μέσω της διαδερμικής σπονδυλοδεσίας και αποσυμπίεσης.

Ο Σουηδός (Ιρακινής- Κουρδικής καταγωγής) αντιμετώπιζε από σοβαρότατο πρόβλημα καθώς οι παθήσεις της σπονδυλικής στήλης από τις οποίες έπασχε, του προκαλούσαν μόνιμους αφόρητους πόνους. Η πάθηση του αντιμετωπίστηκε σε θεραπευτήριο της Αθήνας στις αρχές Απριλίου με τη μέθοδο της διαδερμικής σπονδυλοδεσίας και αποσυμπίεσης, από την ομάδα του διακεκριμένου νευροχειρουργού-χειρουργού σπονδυλικής στήλης, κ. Ιωάννη Πολυθοδωράκη.

Η περίπτωση του 38χρονου Σουηδού MamentAhmed, όπως και πολλές άλλες, αποδεικνύει το υψηλό επίπεδο ιατρικών υπηρεσιών που προσφέρουν οι Έλληνες γιατροί παρά την οικονομική κρίση που μαστίζει εδώ και μια πενταετία την χώρα μας.

«Η επέμβαση έγινε σε τρία στάδια την ίδια ημέρα, χωρίς να χρειασθεί να γίνει μετάγγιση αίματος και στέφθηκε με απόλυτη επιτυχία» αναφέρει ο κ Πολυθοδωράκης και προσθέτει: «ο ασθενής σηκώθηκε και περπάτησε την επόμενη ημέρα του χειρουργείου και λίγες ημέρες αργότερα επέστρεψε υγιής στην Σουηδία».

ΔΙΑΔΕΡΜΙΚΗ ΣΠΟΝΔΥΛΟΔΕΣΙΑ

Σύμφωνα με τους γιατρούς τα πλεονέκτημα της διαδερμικής σπονδυλοδεσίας, η οποία απαιτεί μεγάλη εμπειρία και ιδιαίτερη τεχνική μετεκπαίδευση σε σχέση με το ανοιχτό χειρουργείο, είναι πολλά και ασύγκριτα υπέρ του ασθενή. Συγκεκριμένα με τη νέα μέθοδο η επέμβαση:

- Γίνεται με μικρές χειρουργικές οπές(1,5 εκ.)
- Απαιτεί μικρότερο χρόνο νοσηλείας
- Έχει γρήγορη ανάρρωση
- Χρειάζεται λιγότερο ή καθόλου αίμα

Συνήθως χρειάζονται δυο μέρες νοσηλείας και η ανάρρωση είναι πολύ πιο γρήγορη, αφού οι κακώσεις στους μύες και στα υπόλοιπα μαλακά μόρια είναι ελάχιστες.

Η τεχνική μπορεί να χρησιμοποιηθεί σε όλες τις εκφυλιστικές και τραυματικές δισκοπάθειες με ένδειξη σπονδυλοδεσίας.

Στην περίπτωση του Σουηδού η επέμβαση έγινε σε τρία στάδια την ίδια ημέρα. Σύμφωνα με τον κ Πολυθοδωράκη:

Στο πρώτο στάδιο έγινε μέσω μικρών τομών (μήκους 1,5 εκατοστών) του δέρματος αποσυμπίεση-ημιπεταλεκτομή του σπονδύλου Θ12.

Στο δεύτερο στάδιο έγινε η δισκεκτομή και η αφαίρεση του κεντρικού οστεόφυτου, πραγματοποιήθηκε πρόσθια οστεοτομία και τοποθετήθηκε στο μεσοσπονδύλιο διάστημα που βρισκόταν ο χαλασμένος δίσκος ειδικό εμφύτευμα προκειμένου να αποκατασταθεί το ύψος και η θέση των σπονδύλων.

Στο τρίτο και τελευταίο στάδιο ο κ Πολυθοδωράκης προχώρησε στην διαδερμική

τοποθέτηση των σταθεροποιητικών βιδών στα οστά των σπονδύλων πραγματοποιώντας την οπίσθια διαδερμική σπονδυλοδεσία.

ΙΑΤΡΙΚΟ ΙΣΤΟΡΙΚΟ

Ο ασθενής εξαιτίας δύο ατυχημάτων σε ηλικία 17 και 19 χρόνων, υπέφερε από έντονους πόνους στην σπονδυλική στήλη, ενώ παράλληλα είχε δυσχέρεια στην κίνηση. Η κατάσταση με το πέρασμα του χρόνου του δημιούργησε ψυχολογικά προβλήματα(διαταραχές πανικού και κατάθλιψη). Το πρόβλημα του (σωματικό και ψυχολογικό) επιδεινώθηκε μετά τα βασανιστήρια που υπέστη από το καθεστώς του Σαντάμ Χουσεΐν όταν φυλακίστηκε για ένα χρόνο στην ηλικία των 22 χρόνων.

Σε ηλικία 26χρόνων μετακινήθηκε στην Σουηδία και η κατάστασή του χειροτέρευσε καθώς τα επεισόδια πόνου έγιναν πιο συχνά και πιο έντονα, ενώ οι γιατροί αντιμετώπιζαν το πρόβλημα του κυρίως ως ψυχιατρικό και του έδιναν συνταγές φαρμάκων και φυσικοθεραπείες

Επί δεκατρία χρόνια προσπαθούσε να βρει λύση στο πρόβλημα πόνου που ένιωθε στην Σπονδυλική στήλη, τόσο στην μέση όσο και στον αυχένα του.

Μετά από επίμονες παρακλήσεις του οι γιατροί στο Εθνικό Σύστημα της Σουηδίας τον υπέβαλλαν σε Μαγνητική Τομογραφία Αυχένα. Έτσι η ζωή του είχε μπει σε ένα φαύλο κύκλο όπου η επιδείνωση των σωματικών συμπτωμάτων οδηγούσε σε επιδείνωση των ψυχικών συμπτωμάτων και το αντίθετο.

Ο ασθενής αναζήτησε στη συνέχεια λύση στο πρόβλημα του στην Αίγυπτο και στην Ολλανδία. Στις αρχές Απριλίου του 2015 ήρθε στην Ελλάδα και εξετάστηκε από τον Νευροχειρουργό κ. Πολυθοδωράκη. Άμεσα ο κ Πολυθοδωράκης αφού τον εξέτασε στο ιατρείο του προχώρησε σε έκτακτη εισαγωγή σε μεγάλο ιδιωτικό νοσοκομείο της Αθήνας και άμεσα οδηγήθηκε στο χειρουργείο

Ο ασθενής μετεγχειρητικά ανάρρωσε ταχύτατα. Στην συνέχεια υπεβλήθη σε επέμβαση Μικροδισκεκτομής και Σπονδυλοδεσίας στην Αυχενική μοίρα και μετά από πέντε ημέρες επέστρεψε στην Σουηδία. Ο ασθενής έχει ζητήσει από το ασφαλιστικό του ταμείο να πραγματοποιήσει το της φυσικοθεραπείας και αποκατάστασης στην Ελλάδα.