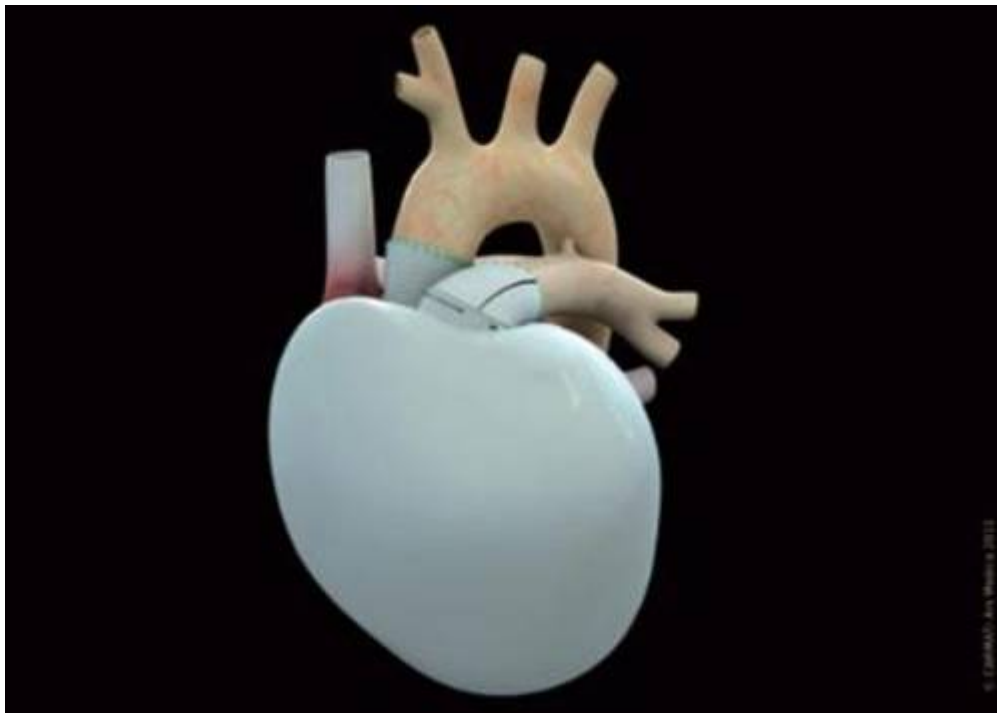


## Χρήση τρισδιάστατης τεχνολογίας για εγχείρηση βρέφους

/ [Επιστήμες, Τέχνες & Πολιτισμός](#)



**Αγοράκι στην Κίνα βρέθηκε να έχει μετά τη γέννησή του πέντε οπές στις καρδιακές κοιλότητες, οι τρεις εκ των οποίων σφραγίστηκαν κατά τη διάρκεια εγχείρισης**

Γιατροί στην επαρχία Γιανγκσού, στα ανατολικά της Κίνας, έκαναν πρόσφατα χρήση ενός τρισδιάστατα εκτυπωμένου μοντέλου καρδιάς, στα πλαίσια της προετοιμασίας μιας εγχείρισης ενός 9μηνου βρέφους με συγγενή καρδιοπάθεια.

Το αγοράκι από την επαρχία Ανχουί βρέθηκε να έχει μετά τη γέννησή του πέντε οπές στις καρδιακές κοιλότητες, οι τρεις εκ των οποίων σφραγίστηκαν κατά τη διάρκεια εγχείρισης.

Οι δύο εναπομείνουσες οπές δεν κατέστη δυνατό να εντοπισθούν με ακρίβεια, με τη χρήση σάρωσης και για το λόγο αυτό, η ιατρική ομάδα ετοίμασε το τρισδιάστατο μοντέλο.

Η δεύτερη εγχείριση διενεργήθηκε την 21η Ιουλίου και σύμφωνα με τον χειρουργό Sun Jian, κύλισε ομαλά, ενώ η κατάσταση του βρέφους είναι σταθερή.

Σύμφωνα με τον Sun, πρόκειται πιθανότατα για την πρώτη φορά που έγινε χρήση

τριδιάστατης εκτυπωτικής τεχνολογίας για την θεραπεία βρέφους με συγγενή καρδιοπάθεια στην Κίνα.

**Πηγή:** [onlycy.com](http://onlycy.com)