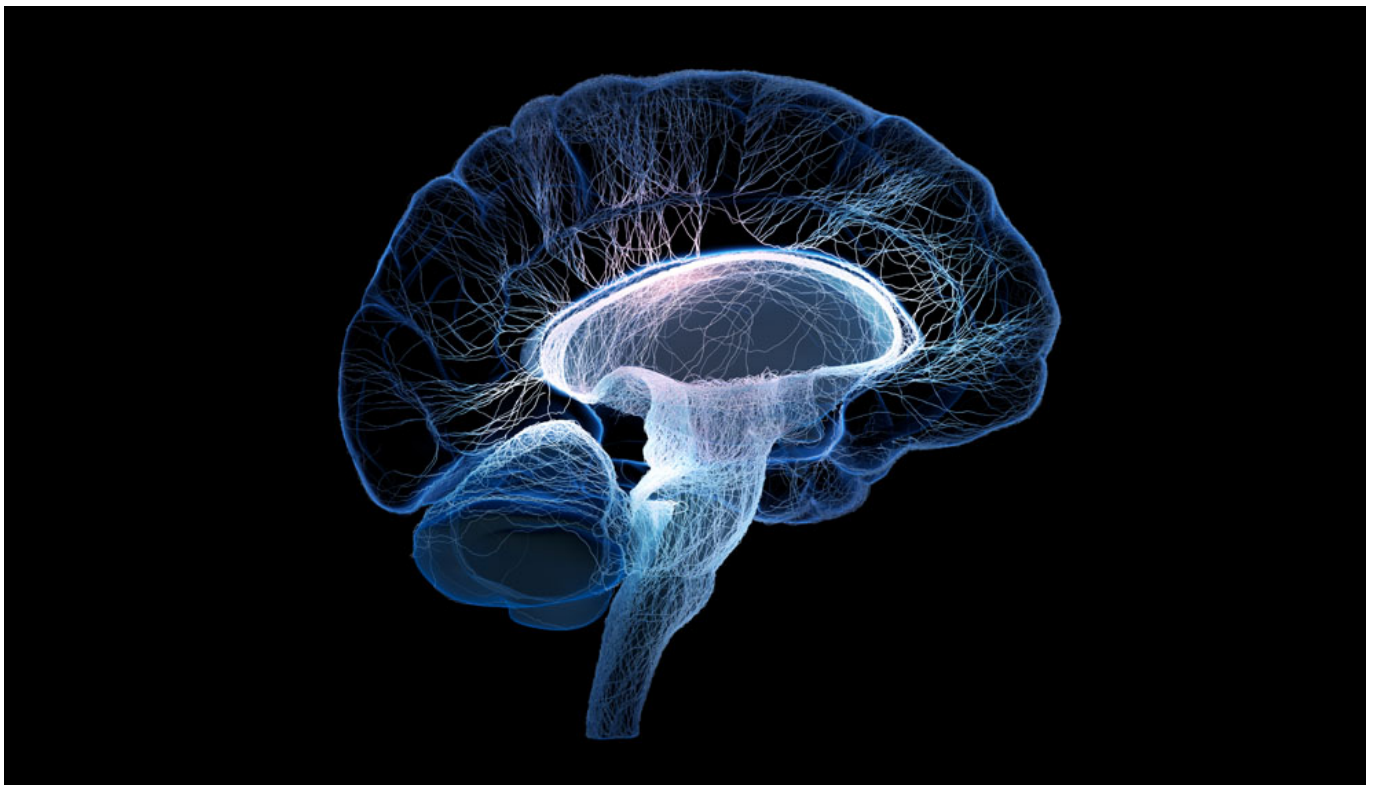


## «Φυτό» ή εγκεφαλικά νεκρός; (Άγγελος Αλεκόπουλος)

/ [Πεμπουσία](#)

Image not found or type unknown



Πολύ σημαντικό είναι το γεγονός ότι συχνά γίνεται σύγχυση μεταξύ του εγκεφαλικού θανάτου και της χρόνιας φυτικής κατάστασης. Στην περίπτωση της χρόνιας φυτικής κατάστασης, «προκαλείται σοβαρή βλάβη στους νευρώνες του εγκεφαλικού φλοιού και του θαλάμου ή και στους συνδέσμους της λευκής ύλης, το εγκεφαλικό όμως στέλεχος, ο μεσεγκέφαλος ή παρεγκεφαλίδα και ο υποθάλαμος διατηρούν κατά βάση την λειτουργία τους».<sup>[1]</sup> Επιπλέον, σε αντίθεση με τα άτομα στα οποία έχει διαπιστωθεί ο εγκεφαλικός θάνατος, τα άτομα με χρόνια φυτική κατάσταση έχουν αυτόνομη αναπνοή.

Τα άτομα που βρίσκονται σε χρόνια φυτική κατάσταση, δεν μπορούν να ακούσουν, να δουν, να μυρίσουν, να γευτούν και να μιλήσουν. Επίσης, δεν αισθάνονται πόνο και δεν παρουσιάζουν αντιληπτική λειτουργία. Διατηρούν, όμως, τη

λειτουργικότητα του αυτόνομου νευρικού συστήματος, ανοίγοντας συχνά τα μάτια και βγάζοντας κραυγές. Η χρόνια φυτική κατάσταση παρουσιάζει ανάκαμψη στους ασθενείς που είχαν εγκεφαλικό τραύμα, ενώ τα παιδιά με ισοδύναμα τραύματα ανανήπτουν καλύτερα από τους αντίστοιχους ενήλικες. Η διάρκεια ζωής τους μπορεί να ξεπεράσει τα πέντε χρόνια. Σε καμία περίπτωση τα άτομα που βρίσκονται σε χρόνια φυτική κατάσταση δεν μπορούν να θεωρηθούν νεκρά.<sup>[2]</sup>

Υπάρχουν όμως και διάφορα άλλα σύνδρομα, που πρέπει να προσεχθούν ιδιαίτερα, γιατί υπάρχει περίπτωση να οδηγηθούμε σε παραπλανητικά αποτελέσματα κατά τη διάρκεια της διάγνωσης του εγκεφαλικού θανάτου. Στη περίπτωση των συνδρόμων locked-in και Guillain Barré, ενώ ο ασθενής εμφανίζει στοιχεία EN (κώμα και απουσία στελεχιαίων αντανακλαστικών), διατηρεί όμως τη συνείδηση του και για το λόγο αυτό επιβάλλεται εκτός από τις κλινικές δοκιμασίες να γίνονται ηλεκτροφυσιολογικές, εργαστηριακές και απεικονιστικές εξετάσεις.<sup>[3]</sup>

Οι διατάξεις της Διεθνούς, αλλά και της Ελληνικής νομοθεσίας είναι συγκεκριμένες. Για τη διάγνωση του εγκεφαλικού θανάτου απαιτούνται τρεις ιατροί, που συνήθως είναι εντατικολόγοι, παθολόγοι, νευρολόγοι ή νευροχειρουργοί και αναισθησιολόγοι και δεν ανήκουν στην μεταμοσχευτική ομάδα.

Επιπροσθέτως η επιβεβαίωση του μη αντιστρεπτού χαρακτήρα της εγκεφαλικής βλάβης απαιτεί κάποιο συγκεκριμένο χρονικό διάστημα κλινικής παρακολούθησης και παρακλινικής διερεύνησης:

- Ύστερα από την εμφάνιση του κώματος τουλάχιστον 6 ώρες
- Ύστερα από καρδιακή ανακοπή η ανοξαιμικό επεισόδιο: τουλάχιστον 24 ώρες
- Λήψη φαρμάκων: ανάλογα με τον χρόνο ημιζωής του φαρμάκου

Για λόγους ασφάλειας πραγματοποιούνται δύο κλινικές εκτιμήσεις για την επιβεβαίωση του εγκεφαλικού θανάτου. Ο χρόνος που μεσολαβεί μεταξύ δύο κλινικών εκτιμήσεων είναι τουλάχιστον 6 ώρες για ενήλικους, 24 ώρες για παιδιά ηλικίας μεταξύ 2 μηνών και 1 έτους και τουλάχιστον 48 ώρες για παιδιά μικρότερα των 2 μηνών.<sup>[4]</sup>

#### Σημειώσεις

<sup>[1]</sup> Νικόλαος Χατζηνικολάου, Αλλήλων Μέλη οι μεταμοσχεύσεις στο φως της Ορθόδοξης θεολογίας και ζωής, Κέντρο Βιοϊατρικής Ηθικής και Δεοντολογίας, Αθήνα 2005, σελ.: 38

[2] Νίκη Νικολάου, Τεχνητά όργανα, εγκεφαλικός θάνατος και φυτικό κώμα: Βιοηθική προσέγγιση, στο διαδικτυακό τόπο :

<http://www.pemptousia.gr/2015/07/100996/> ημερομηνία ανάκτησης 17/09/2015

[3] Νικόλαος Χατζηνικολάου, Αλλήλων Μέλη οι μεταμοσχεύσεις στο φως της Ορθόδοξης θεολογίας και ζωής, Κέντρο Βιοϊατρικής Ηθικής και Δεοντολογίας, Αθήνα 2005, σελ.: 42

[4] Ανδρέας Καραμπίνης, «Εγκεφαλικός Θάνατος», στο διαδικτυακό τόπο:

<http://www.pemptousia.gr/2011/05/egkefalikos-thanatos/>, ημερομηνία ανάκτησης 17/09/2015

---

**Παρατήρηση:** το παρόν κείμενο αποτελεί τμήμα της Διπλωματικής Εργασίας “Βιοηθικά προβλήματα στην Μονάδα Εντατικής Θεραπείας” που εκπόνησε ο κ. Άγγελος Αλεκόπουλος, στο πλαίσιο του προγράμματος “Σπουδές στην Ορθόδοξη Θεολογία” της Σχολής Ανθρωπιστικών Σπουδών του Ελληνικού Ανοικτού Πανεπιστημίου (ΕΑΠ), με επιβλέποντα καθηγητή τον κ. Νικόλαο Κόιο και την οποία η Πemptousia δημοσιεύει με τη μορφή σειράς άρθρων.

[Δείτε το προηγούμενο άρθρο της σειράς κάνοντας κλικ \*\*εδώ\*\*](#)