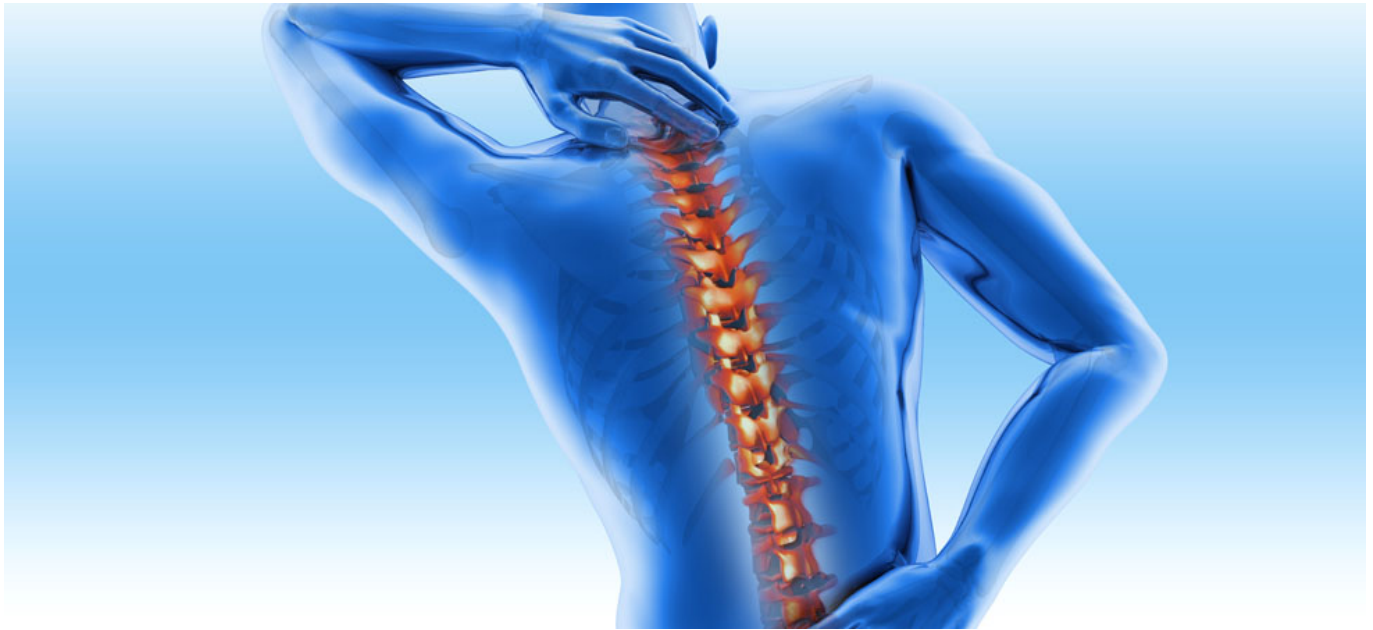



# Η διαδερμική σπονδυλοδεσία σώζει ζωές!

/ [Πεμπτούσια](#)

Image not found or type unknown



Με παράλυση και βέβαιο θάνατο κινδύνευε 88χρονη Ελληνίδα που είχε υποστεί κάταγμα στην σπονδυλική της στήλη (στο 12ο θωρακικό σπόνδυλο ) μετά από πτώση μέσα στο σπίτι της. Η υπερήλικη γυναίκα χάρη στην εφαρμογή της πρωτοποριακής μεθόδου διαδερμικής σπονδυλοδεσίας δυο ημέρες μετά την επέμβαση επέστρεψε στο σπίτι της απόλυτα υγιής και συνεχίζει την ζωή της! Την επέμβαση πραγματοποίησε ο νευροχειρουργός-χειρουργός σπονδυλικής στήλης, επισκέπτης καθηγητής κ Ιωάννης Πολυθοδωράκης σε νοσοκομείο της Αθήνας.

«Η εφαρμογή της διαδερμικής μικρό-επεμβατικής σπονδυλοδεσίας στην αντιμετώπιση καταγμάτων σπονδυλικής στήλης δίνει θεαματικά αποτελέσματα. Πριν από μερικά χρόνια οι περισσότεροι υπερήλικες με κατάγματα σπονδυλικής στήλης ήταν υποχρεωμένοι να παραμείνουν στο κρεβάτι για εβδομάδες ή και μήνες μέχρι να επουλωθεί το κάταγμα. Αυτό είχε σαν αποτέλεσμα κάποιοι ασθενείς να παραλύουν, άλλοι να παρουσιάζουν επιπλοκές που σχετίζονται με την κατάκλιση και μάλιστα κάποιοι να χάνουν ακόμα και την ζωή τους από αυτές. Σήμερα, χάρη στη διαδερμική σπονδυλοδεσία οι ασθενείς αυτοί μπορούν να κινητοποιηθούν άμεσα και να συνεχίσουν κανονικά τη ζωή τους».

## ΠΩΣ ΕΓΙΝΕ Η ΕΠΕΜΒΑΣΗ

«Μέσα από έξι μικρές τομές, στην οπίσθια επιφάνεια του σώματος τοποθετήθηκαν έξι βίδες και δύο ειδικοί ράβδοι για την σταθεροποίηση του κατάγματος. Όλη η διαδικασία έγινε χωρίς να χρειασθεί μετάγγιση αίματος και η ασθενής περπάτησε την δεύτερη μετεγχειρητική ημέρα» εξηγεί ο κ Πολυθοδωράκης

Τα πλεονεκτήματα της μεθόδου σε σχέση με το ανοιχτό χειρουργείο είναι πολλά και ασύγκριτα υπέρ του ασθενή.

Συγκεκριμένα η μέθοδος της διαδερμικής μικρό-επεμβατικής σπονδυλοδεσίας :

- Γίνεται με μικρές χειρουργικές τομές
- Απαιτεί μικρότερο χρόνο νοσηλείας
- Έχει γρήγορη κινητοποίηση και ανάρρωση
- Χρειάζεται λιγότερο ή καθόλου αίμα

Συνήθως χρειάζονται δυο μέρες νοσηλείας και η ανάρρωση είναι πολύ πιο γρήγορη, αφού οι κακώσεις στους μύες και στα υπόλοιπα μαλακά μόρια είναι ελάχιστες. Η μέθοδος μπορεί να χρησιμοποιηθεί σε όλες τις εκφυλιστικές και τραυματικές παθήσεις της Σπονδυλικής Στήλης με ένδειξη σπονδυλοδεσίας.

Η ομάδα του Έλληνα Νευροχειρουργού - Αντιπροέδρου της Παγκόσμιας Εταιρίας Σπονδυλικής Στήλης έχει αντιμετωπίσει με επιτυχία δεκάδες κατάγματα υπερήλικων ασθενών καθότι εφαρμόζει τη μέθοδο αυτή από το 2004.

## Η ΠΕΡΙΠΤΩΣΗ ΤΗΣ 88ΧΡΟΝΗΣ

Η 88χρονη, έπεσε μέσα στο σπίτι της και άμεσα αισθάνθηκε δυνατό πόνο στην μέση . Από την στιγμή εκείνη και στη συνέχεια η ασθενής παρέμενε στο κρεβάτι όπου ακόμη και η αλλαγή θέσης ήταν επώδυνη . Βάδιζε με δυσκολία μόνο για να πάει στην τουαλέτα και κάθε φορά τα πόδια της μούδιαζαν και ένιωθε αδυναμία.

Η κατάσταση τις επόμενες μέρες παρουσίασε επιδείνωση και η ακτινογραφία της σπονδυλικής στήλης έδειξε συμπιεστικό κάταγμα στο 12ο θωρακικό σπόνδυλο.

Στην Μαγνητική Τομογραφία με έκπληξη διαπιστώθηκε ότι ο 12ος θωρακικός σπόνδυλος είχε απομακρυνθεί περίπου 4 εκ. προς τα επάνω απ' τον υποκείμενο σπόνδυλο, κάτι που υποδήλωνε ένα εξαιρετικά ασταθές κάταγμα της Σπονδυλικής Στήλης (ένα κάταγμα που μπορεί να κάνει βλάβη στον νευρικό ιστό πχ αδυναμία ή παράλυση).

Η κατάσταση της γηραιάς ασθενούς αποδείχτηκε με τον επαναλαμβανόμενο έλεγχο ότι επιδειωνόταν συνεχώς με αποτέλεσμα να πονά καθημερινά και να κινδυνεύει με παράλυση.

Ο κ. Πολυθοδωράκης ενημέρωσε τους συγγενείς της ότι λόγω της ηλικίας της η παρατεταμένη κατάκλιση θα καταδίκασε την ασθενή σε σχεδόν βέβαιο θάνατο. Με την σύμφωνη γνώμη τους αποφάσισε να εφαρμόσει την πρωτοπόρα τεχνική λόγω των σημαντικών πλεονεκτημάτων που θα είχε στην περίπτωση της όπως ελάχιστη απώλεια αίματος, άμεση κινητοποίηση και μείωση της βλάβης των ιστών.

Η επέμβαση στέφθηκε με απόλυτη επιτυχία και η ασθενής κινητοποιήθηκε άμεσα ενώ βγήκε από το νοσοκομείο μετά από δυο ημέρες και επέστρεψε σπίτι της απόλυτα υγιής.