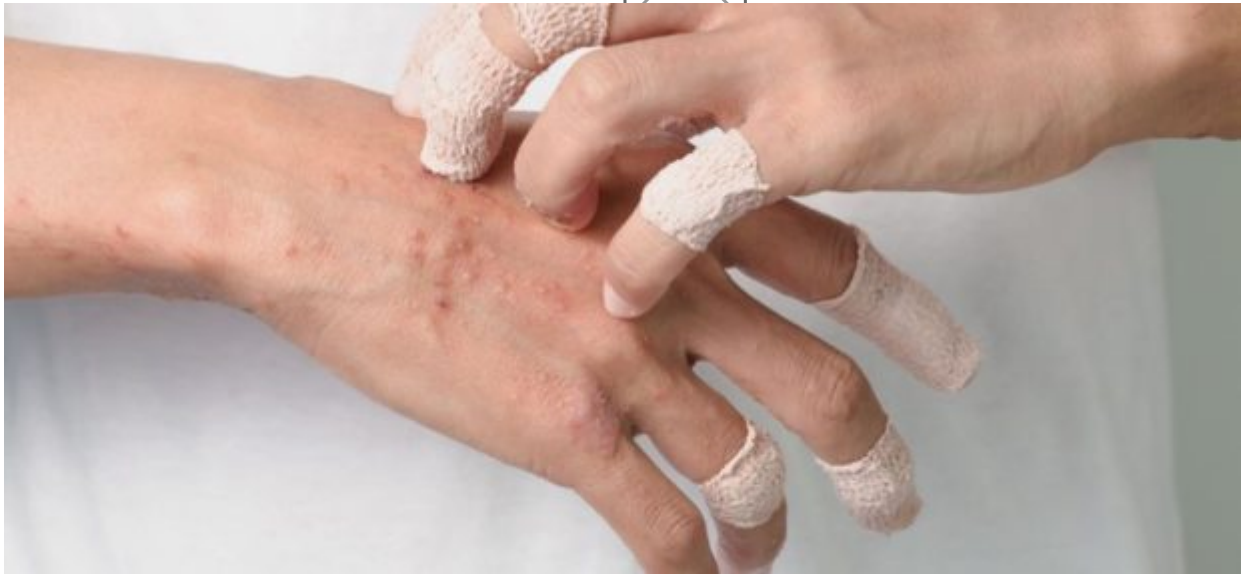


Τι είναι το Πολύμορφο Ερύθημα και πως αντιμετωπίζεται

/ [Επιστήμες, Τέχνες & Πολιτισμός](#)



Το

πολύμορφο ερύθημα είναι αιφνίδια και σοβαρή κατάσταση που εκδηλώνεται στο δέρμα και στους βλεννογόνους. Είναι συνήθως αποτέλεσμα ανοσολογικής αντίδρασης σε φάρμακα ή σε μια λοίμωξη, ειδικά από τον ιό του απλού έρπητα και εμφανίζεται σαν χαρακτηριστικό εξάνθημα.

Αιτίες εμφάνισής του :

- αλληλεπίδραση σε ορισμένα φάρμακα
- μολυσματικές ασθένειες -λοιμώξεις
- ορισμένα εμβόλια

Εμφανίζονται ερυθροϊώδεις κηλίδες που μοιάζουν σαν «στόχοι» (ομόκεντροι κύκλοι) και η εμφάνισή τους συνοδεύεται από συμπτώματα διαφόρου βαρύτητας. Η νόσος προσβάλλει συνήθως νεαρά άτομα 20-30 ετών.

Η πιο σοβαρή μορφή της νόσου, όπου συμμετέχουν οι οφθαλμοί, το στόμα και διάφορα εσωτερικά όργανα, ονομάζεται **σύνδρομο Stevens- Johnson ή τοξική επιδερμική νεκρόλυση** . Το σύνδρομο παρουσιάζει μια αρχική φάση με πυρετό, φαρυγγαλγία, κεφαλαλγία και μετά εμφανίζεται η χαρακτηριστική βλάβη στο

δέρμα και τους βλεννογόνους. Πρόκειται για δακτυλιοειδείς βλάβες , που μοιάζουν με ομόκεντρους κύκλους: ερυθρός, λευκός, κυανός από την περιφέρεια προς το κέντρο. Γρήγορα το κέντρο των βλαβών μετατρέπεται σε φυσαλίδα, πομφόλυγα . Επώδυνες διαβρώσεις και ελκώσεις θα συμβούν όταν οι βλάβες ανοίξουν και βγει προς τα έξω το περιεχόμενό τους .

Ο ασθενής είναι βαριά πάσχων , παρουσιάζει πυρετό, αδυναμία και κακουχία. Τα έλκη της στοματικής κοιλότητας και του οισοφάγου δημιουργούν έντονο πόνο με αποτέλεσμα την αδυναμία λήψης τροφής. Η δημιουργία ελκών στους οφθαλμούς μπορεί να προκαλέσει τη δημιουργία ουλών και τελικά τύφλωση, ενώ η προσβολή της ουρήθρας και των γεννητικών οργάνων πολλές φορές οδηγεί σε σοβαρότατες βλάβες του ουρογεννητικού. Νεφρική σωληναριακή νέκρωση και νεφρική ανεπάρκεια θα παρουσιαστεί μετά από προσβολή των νεφρών , ενώ βλάβες σε τραχεία και βρόγχους μπορούν να καταλήξουν σε αναπνευστική δυσχέρεια μέχρι και ανεπάρκεια. **ΕΠΙΠΛΟΚΕΣ** Μοιάζουν με τις επιπλοκές σε ασθενείς με εκτεταμένα εγκαύματα :

- Απώλεια μεγάλης περιοχής του δέρματος
- Μαζικό οίδημα
- Διαταραχές του ισοζυγίου υγρών (Απώλεια υγρών και ηλεκτρολυτών)
- Επιμολύνσεις και δευτεροπαθείς λοιμώξεις με ουλοποίηση του δέρματος
- Ουλοποίηση του βλεννογόνου με διαταραχή της λειτουργικότητας του προσβληθέντος συστήματος .
- Στένωση κόλπου και ουλοποίηση πέους
- Οισοφαγικά στενώματα, σε εκτεταμένη προσβολή του οισοφάγου
- Νεφρική σωληναριακή νέκρωση και νεφρική ανεπάρκεια
- Ηπατίτιδα
- Πνευμονίτιδα.
- Αιματολογικές διαταραχές

Οφθαλμικές επιπλοκές

1. κερατίτιδα,
2. πρόσθια ραγοειδίτιδα,
3. διάτρηση βολβού
4. μόνιμη απώλεια της όρασης δευτεροπαθώς (3% έως 10%)
5. σοβαρή ξηροφθαλμία λόγω στένωσης των δακρυϊκών πόρων

Πως αντιμετωπίζεται το πολύμορφο ερύθημα

- Συμπτωματική (ανάλογα με το όργανο και την συμπτωματολογία του)

- Αναζήτηση πιθανού εκλυτικού ή αιτιολογικού παράγοντα
- Διακοπή ύποπτου φαρμάκου π.χ κάποια φάρμακα σε χρόνια χρήση (βαρβιτουρικά) μπορεί να πυροδοτήσουν τις υποτροπές
- Χρήση τοπικών αναισθητικών για τις στοματικές ελκώσεις
- Αντικρουόμενες απόψεις για τα κορτικοειδή
- Θεραπεία δεύτερης γραμμής αποτελεί (πλην της κορτιζόνης) η θαλιδομίδη, η δαψόνη και ανοσοκατασταλτικά φάρμακα
- Αντική αγωγή με ασυκλοβίρη. Η συνύπαρξη με έρπητα είναι πολύ συχνή και σε αυτή την περίπτωση ακόμα και εάν ο έρπητας δεν υποτροπιάζει συχνά, προτείνεται θεραπεία καταστολής του ιού με αντικά φάρμακα για 6-12μήνες.

Πηγή: blog.vrisko.gr